

НЕМЕТАЛЛИЧЕСКИЙ ОСТЕОСИНТЕЗ ПЕРЕЛОМОВ НАДКОЛЕННИКА

*Исмоилов Н.У., Мамажонов Ш.Т., Мирзаахмедов Ф.М.,
Холмуродов У.Т., Гадоев К.К.*

Ташкентский государственный медицинский университет

Аннотация: Надколенник — это самая большая сесамовидная кость в организме человека. Тыльная поверхность надколенника содержит толстый слой хряща, который является самым толстым хрящом в организме. Вертикальный гребень разделяет медиальную и латеральную грани суставной поверхности и сочленяется с бедренной мыщелкой. Надколенник защищает переднюю поверхность коленного сустава, служит местом прикрепления сухожилия четырехглавой мышцы бедра и выполняет функцию точки опоры для максимизации эффективности механизма разгибателей. Переломы надколенника составляют примерно 1-1,5% всех переломов костей человеческого организма. Чаще всего они случаются у мужчин. Целью лечения являются восстановление суставной поверхности надколенника и стабильный остеосинтез фрагментов.

Ключевые слова: - надколенник, перелом, Ethybond, остеосинтез.

Надколенник является важнейшим компонентом механизма разгибания колена, увеличивая силу четырехглавой мышцы примерно на 30% [1, 2]. Переломы надколенника являются распространенными травмами нижних конечностей, составляя примерно 1% всех травм скелета [3]. Среди них оскольчатые переломы составляют 55% всех хирургически леченных переломов надколенника. Прямой удар коленной чашечки о землю часто приводит к оскольчатому перелому надколенника. [6, 7]. Хирургическое вмешательство было рекомендовано при переломах надколенника со смещением более 2 мм [2, 4]. Различные хирургические методы, такие как канюлированный винт, кабель-штифт, угловая стабильная пластина и сплав с эффектом памяти формы в виде когтя, использовались для применения при смещенном переломе надколенника [4, 5]. При этом частота неудовлетворительных результатов лечения остается высокой и составляет от 16,4 до 50% [8]. При лечении перелома надколенника одни хирурги отдают предпочтение максимальной адаптации костных отломков и другие — полному восстановлению конгруэнтности суставных поверхностей [9]. Несмотря на то, что описаны различные хирургические методы лечения оскольчатых переломов надколенника, стабильная фиксация коронарного расщепленного суставного фрагмента по-прежнему остается сложной задачей даже после открытой репозиции.

Цель исследования — анализ преимуществ остеосинтеза перелома надколенника нитью ПЭТФ (полиэтилен терефталат, Ethibond).

Материалы и методы исследования.

В отделении экстренной травматологии многопрофильной клиники Ташкентской медицинской академии за период с конца 2023 го по 2024 гг. были прооперированы 17 больных с переломами надколенника. Возрастной диапазон пострадавших варьировал от 20 до 61 лет. Мужчины

поступали чаще по сравнению с женщинами, а по характеру травмы в обеих группах были уличные (58,8%) и бытовые (29,4%), реже спортивные (5,9%) и транспортные (5,9%) (табл. 1). Техника осуществления предложенного нами метода остеосинтеза перелома надколенника (рис. 1) заключается в том, что, после открытой репозиции отломков, в двух плоскостях, просверливаем каналы в обеих отломках: 1 — во фронтальной, 2 — в сагиттальной плоскостях спицами диаметром 2 мм., через которые проводим ПЭТФ (Ethibond) нити с помощью специально переделанной спицей Киршнера с крючковидным концом «П» образно в области основание надколенника (ПЭТФ нити проведённые через вертикальные каналы) и боковой проекции надколенника (ПЭТФ нити, проведённые через горизонтальные каналы) под натяжением завязываем и с этими нитями ушиваем вокруг надколенника по типу кисетного шва. Послеоперационное течение без осложнений, швы сняты через 14-16 дней. Разработка коленного сустава через 4–6 недель после снятия гипсовой повязки для предупреждения развития артроза и разработки контрактур коленного сустава обязательно проводились курс лечебной физкультуры под наблюдением реабилитолога и тарватолога.

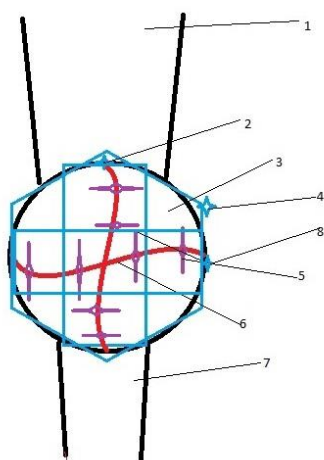


Рис. 1. Иллюстрация осуществления надколенника по предложенной нами методике:

1-Сухожилие четырёхглавой мышцы бедра. 2- Узелок нити ПЭТФ проведенный через вертикальный канал. 3- Надколенник. 4- Узел нити ПЭТФ кисетного шва. 5- Тонкие полигликолидные швы наложенные на мягкотканую структуру надколенника. 6- Линия излома. 7-Собственная связка надколенника. 8- Узелок нити ПЭТФ проведенный через горизонтальный канал.

В исследуемой группе 17 (100%) пациентов были изучены ближайшие результаты через 3 месяцев (табл. 3). Во время осмотра заполняли амбулаторные карты, используя 100-балльную шкалу СОИ-1 (стандартизованная оценка исходов переломов костей опорно-двигательного аппарата и их последствий) вопросника для исследуемой группы. Схема оценки исходов включает 17 клиничко-рентгенологических показателей. Данные осмотра позволили нам выявить и систематизировать возникшие проблемы диагностики и выбора метода остеосинтеза перелома надколенника. Данные истории болезни и амбулаторного журнала дублируются в амбулаторной карте обследования больного через 3 месяца после операции.

Таблица 1. Распределение больных в зависимости от пола и причины травмы.

Характер травмы	Мужчины		Женщины		Всего	
	абс.ч	%	абс.ч	%	абс.ч	%
Уличная	8	47%	2	11,8%	10	58,8%
Бытовая	3	17,6%	2	11,8%	5	29,4%
Транспортная	1	5,9%	-	-	-	5,9%
Спортивная	1	5,9%	-	-	-	5,9%
Всего:	13	76,4%	4	23,6%		100%

В этой группе хороший результат достигнут у 14 (82,4%) пациентов, удовлетворительный — у 3 (17,6%). Сроки нетрудоспособности зависли от тяжести перелома надколенника и колеблились от 2 до 3 месяцев и движение в коленном суставе восстановились в полном объеме. Результаты и их обсуждение. Основные преимущества остеосинтеза перелома надколенника предложенной нами метода, является в обеспечении надёжной фиксации отломков без грозы вторичного смещения в динамике функционального лечения при

отсутствии металлоконструкции, доступность используемых материалов, сравнительно меньшей травматизацией параартикулярных тканей, суставного хряща и синовиальной среды. Высокая стабильность остеосинтеза позволила нам начать ранние реабилитационные мероприятия и отказаться от длительной иммобилизации конечности, что способствовало сокращению сроков лечения, так как происходила более быстрая регенерации в зоне перелома.

Таблица 3. Результаты лечения контрольной и основной групп через 3 месяца после операции (СОИ-1)

Результаты по СОИ-1	Основная группа	
	абс.ч.	%
От 85 до 100 баллов	14	82,4%
От 71 до 85 баллов	3	17,6%
Ниже 71 баллов	0	
Всего		

Литература:

1. Sim J-A, Joo YB, Choi W, Byun S-E, Na YG, Shon O-J, Kim JW. Patellar fractures in elderly patients: a multicenter computed tomography-based analysis. Arch Orthop Trauma Surg. 2021;141:1439–45.
2. Carpenter JE, Kasman RA, Patel N, Lee ML, Goldstein SA. Biomechanical evaluation of current patella fracture fixation techniques. J Orthop Trauma. 1997;11(5):351–6.
3. Boström A. Fracture of the patella. A study of 422 patellar fractures. Acta Orthop Scand Suppl. 1972;143:1–80.
4. Gwinner C, Märdian S, Schwabe P, Schaser KD, Krapohl BD, Jung TM. Current concepts review: fractures of the patella. GMS Interdiscip Plast Reconstr Surg DGPW. 2016;5:Doc01.
5. Hao W, Zhou L, Sun Y, Shi P, Liu H, Wang X. Treatment of patella fracture by claw-like shape memory alloy. Arch Orthop Trauma Surg. 2015;135:943–51.
6. Bostrom A. Fracture of the patella: a study of 422 patellar fractures. Acta Orthop Scand Suppl. 1972;143:1-80.
7. Eckstein F, Muller-Gerbl M, Putz R. Distribution of subchondral bone density and cartilage thickness in the human patella. J Anat. 1992;180(Pt 3):425-33
8. Хасан, А.С. Чрескостный остеосинтез переломов надколенника / А.С. Хасан, О.А. Фомичева, К.К. Левченко // Мат. 67-й науч.-практ. конф. — Саратов, 2006. — С. 270–271.
9. Ли, А.Д. Руководство по чрескостному компрессионно-дистракционному остеосинтезу / А.Д. Ли, Р.С. Баширов. — Томск: Красное знамя, 2002. — 308 с.