

## Динамика микрососудистых изменений в слое хориокапилляров у пациентов с гипертонической болезнью в сочетании с ишемической болезнью сердца на фоне стентирования коронарных артерий с последующей консервативной терапией

**Жалалова Д.З., Хамракулов С.Б.**

*Самаркандский государственный медицинский университет*

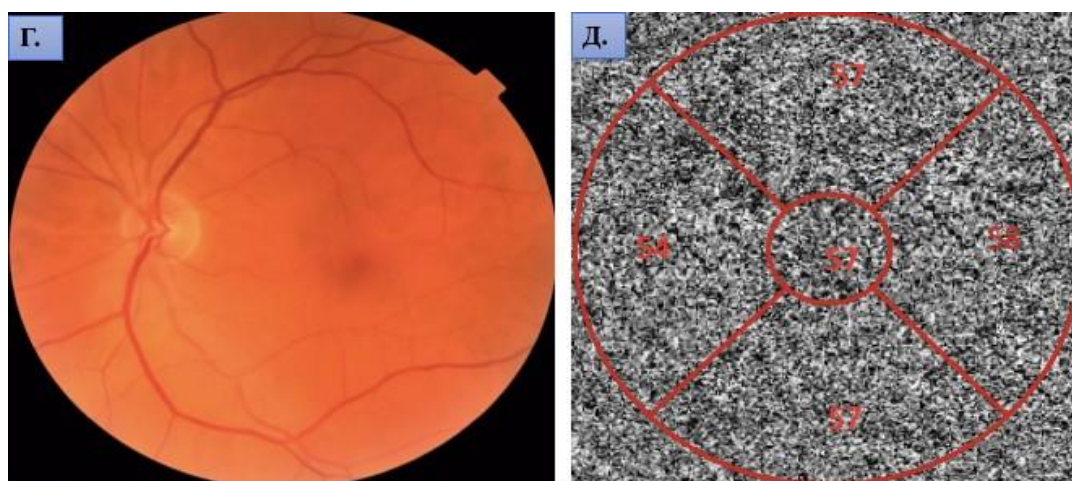
### **Введение.**

Оптическая когерентная томография с ангиографией (ОКТ-А) позволила неинвазивно оценить состояние хориоидеи *in vivo*, несмотря на то что кровоток в хориокапиллярах труднее анализировать из-за маскирующего эффекта пигментного эпителия сетчатки (ПЭС). Для оценки состояния микроциркуляторного русла хориоидеи так же использовали ОКТ-А с целью выявления участков гипоперфузии.

«Хориокапилляры на ОКТ-А обычно трудно визуализировать и на ангиограмме они видны в виде плотной тонкой сосудистой сети непосредственно под- ПЭС» .

Визуализация сосудистого слоя Галлера является сложной задачей из-за ослабления ОКТ-сигнала в пигментном эпителии и слое хориокапилляров, а так- же вследствие подавления интерференции за счет высокой скорости кровотока в крупных хориоидальных сосудах.

Тем не менее, сосуды глубоких слоев хориоидеи могут быть визуализированы на *en face* карте (в этом случае отсутствие сигнала играет роль контраста в визуализации интенсивности).



**Рисунок 1.** Клинический пример. Пациент А., 66 лет. Диагноз – гипертоническая болезнь III ст., риск ССО 4 (очень высокий), ИБС, стенокардия напряжения 2 ФК.

В основной группе визуализация хориоидеи выявила минимальную толщину 210 мкм.

До проведения СКА данный показатель в зоне фовеа в среднем составлял  $232,3 \pm 17,3$  мкм (различия с группой контроля статистически значимы,  $p < 0,05$ ), через 3 месяца после стентирования с последующей консервативной терапией наблюдали увеличение толщины

хориоидеи до  $249,7 \pm 17,5$  мкм, но данные не были достоверными по сравнению с исходными данными ( $p > 0,05$ ).

Через 6 месяцев после реваскуляризации коронарных артерий с последующей консервативной терапией отмечено достоверное увеличение толщины хориоидеи до  $275,6 \pm 14,4$  мкм по сравнению с исходными значениями до стентирования ( $p < 0,05$ ), хотя эти значения и не достигли показателей контрольной группы.

Таким образом, у пациентов с ГБ и ИБС с помощью ОКТ-А выявлены изменения плотности сосудов в слое хориокапилляров, которые достоверно отличали их от контрольной группы.

Отмечены статистически значимые различия плотности сосудов хориокапиллярного слоя в зоне фовеа у пациентов с ГБ и ИБС до стентирования ( $51,1 \pm 1,2$

%) в сравнении с сосудистым профилем хориокапилляров у лиц контрольной группы ( $63,2 \pm 1,1$  %).

Эти изменения при ГБ с ИБС проявлялись уменьшением толщины хориоидеи и плотности сосудов хориокапиллярного слоя ( $p < 0,05$ ).

Полученные в данном исследовании результаты об уменьшении толщины хориоидеи и плотности сосудов в слое хориокапилляров у пациентов с ГБ и ИБС совпадают с данными других исследователей [135].

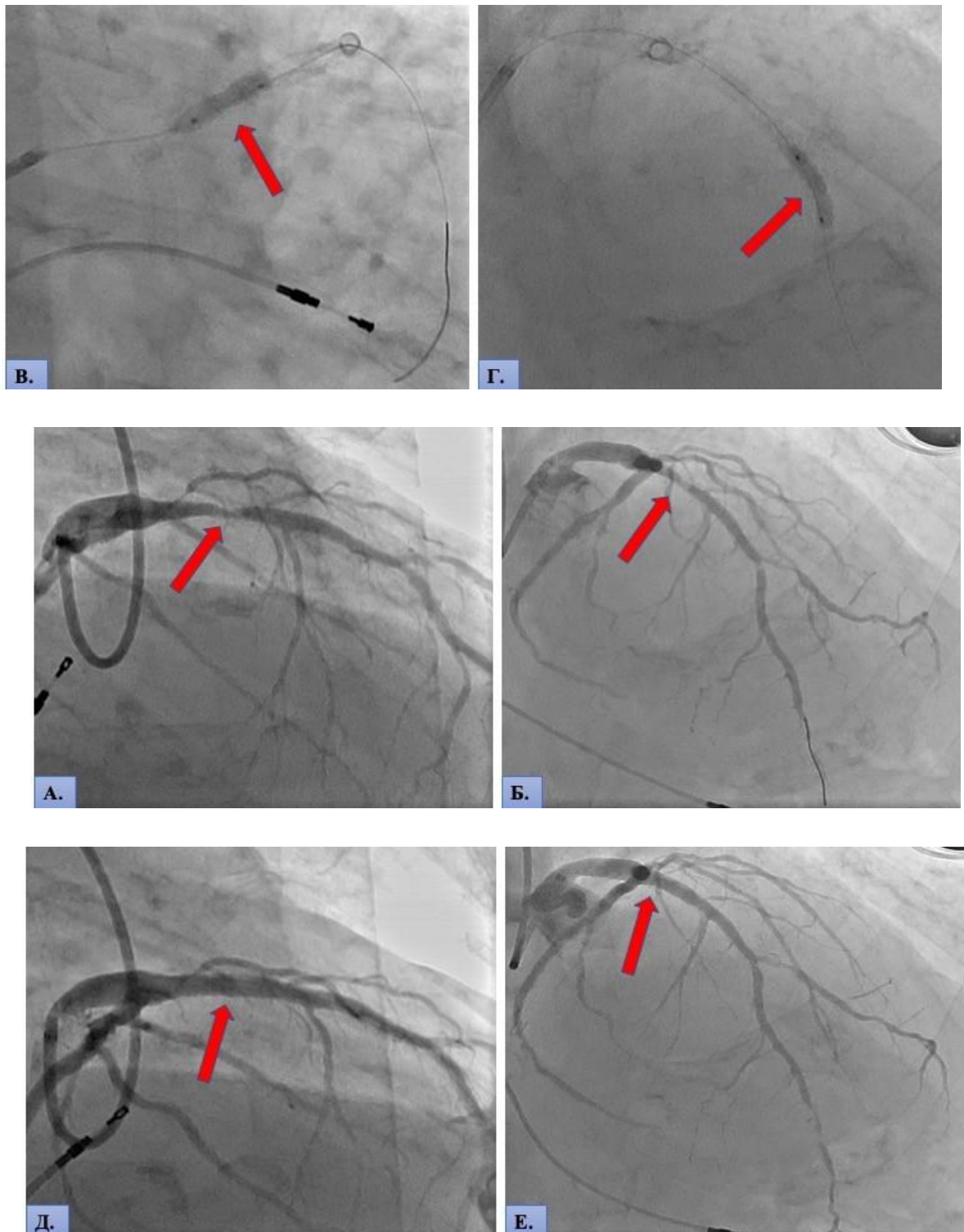
Впервые выявлено увеличение ПС в слое хориокапилляров через 6 месяцев после стентирования коронарных артерий с комплексной консервативной терапией.

Коронарография проводилась всем пациентам первой группы ( $n = 30$  человек) первым этапом с диагностической целью для выявления степени стеноза коронарных сосудов. При выявлении стеноза коронарных артерий всем 30 пациентам было выполнено чрескожное вмешательство – транслюминальная баллонная ангиопластика (ТЛАП) со стентированием, с применением металлических коронарных стентов с лекарственным покрытием.

Наблюдение пациентов с ГБ и ИБС проводилось до и после хирургического вмешательства. До операции у всех пациентов по результатам коронарографии выявлено резкое (гемодинамически значимое) сужение коронарных сосудов. В месте сужения сосуда всем пациентам первой группы имплантировался коронарный стент, который восстанавливал стенозированный участок коронарного сосуда.

Результаты до и после хирургического вмешательства на коронарных сосудах транслюминальной ангиопластики (ТЛАП) со стентированием проиллюстрированы в клиническом примере (Рисунок 2).

Результаты до и после хирургического вмешательства на коронарных сосудах транслюминальной ангиопластики (ТЛАП) со стентированием проиллюстрированы в клиническом примере (Рисунок 2).



**Рисунок 2** Клинический пример. Пациент Б., 64 года. Диагноз – гипертоническая болезнь III ст., риск ССО 4 (очень высокий), ИБС, стенокардия напряжения 2 ФК.

Кардиологическое обследование: А, Б – коронарография, где красной стрелкой отмечен стеноз в проксимальной трети передней нисходящей артерии более 75–80 %, а в дистальной трети стеноз более 80–90 %; В, Г – коронарография во время стентирования передней нисходящей артерии, красной стрелкой отмечено проведение баллонной ангиопластики в ходе операции транслюминальной ангиопластики (ТЛАП) со стентированием; Д, Е – контрольная коронарография после стентирования, где мы видим восстановление кровотока в передней нисходящей артерии.

Результаты исследований у пациентов с ГБ и ИБС полученные с помощью эхокардиографии до СКА, через 3 и 6 месяцев после хирургического вмешательства на коронарных артериях с последующей консервативной терапией продемонстрированы в таблице

Эхокардиографические показатели до стентирования, через 3 и 6 месяцев после стентирования коронарных артерий с последующей консервативной терапией у пациентов с гипертонической болезнью и ишемической болезнью сердца ( $M \pm m$ )

Показатели	Норма	I группа – основная (n = 30 человек)		
		до стентирования	3 месяца	6 месяцев
Аорта, мм	До 40 мм	33,97±1,3	33,12±1,02	33,42±1,23
ЛП, мм	Жен – 27–38. Муж – 30–40	39,1±2,31	38,3±1,02	37,7±1,2
ПП, мм	29–45	36,3±1,21	36,4±1,02	36,1±1,2
МЖП, мм	Жен – 6–9. Муж – 6–10	11,7±1,39	11,5±1,21	11,4±1,21
КДР ЛЖ, мм	Жен – 39–53. Муж – 42–59	48,6±0,4	48,1±0,4	47,5±0,33
КСР ЛЖ, мм	До 38	34,2±0,4	33,4±0,6	32,2±0,4
ЗСЛЖ, мм	Жен – 6–9. Муж – 6–10	10,5±0,3	10,3±0,4	10,09±0,2
ФВ, %	> 55	52,1±2,3	55,3±2,1 <sup>#</sup>	58,6±2,1 <sup>#</sup>
<i>Примечание.</i> # – статистически значимые различия с исходным результатом исследования (до стентирования коронарных артерий), $p < 0,05$ .				

Из таблицы видно, что показатели Ао, ЛП, ПП, МЖП, КДР, КСР, ЗСЛЖ до и в послеоперационном периоде менялись, но статистически незначимо ( $p > 0,05$ ). Статистически значимо менялась ФВ (%), которая отражает функциональное состояние сердца и объем крови, выталкиваемый левым желудочком в просвет аорты в момент его сокращения, хотя значения ФВ находились в пределах, сохранной ФВ по соответствующей классификации и ее изменение было выражено в минимальной степени.

У пациентов первой группы с ГБ и ИБС оценивали показатель фракции выброса до проведения СКА, через 3 и 6 месяцев после реваскуляризации коронарных артерий. До проведения СКА у пациентов первой группы данный показатель составлял 52,1±2,3 %. После проведения стентирования с последующей консервативной терапией коронарных артерий через 3 месяца, данный показатель улучшился и составил 55,3±2,1 % ( $p < 0,05$ ), через 6 месяцев после проведения реваскуляризации коронарных артерий с последующей консервативной терапией показатель ФВ повысился статистически значимо и составил 58,6±2,1 % ( $p < 0,05$ ). Данные изменения происходили в рамках сохранной фракции выброса [14].

За весь период наблюдения (6 месяцев от момента стентирования коронарных артерий) у пациентов первой группы при биомикроскопии не отмечалось ухудшения состояния глазного дна по сравнению с первичным осмотром, не было отмечено новых участков гипоксии по данным оптической когерентной томографии с ангиографией, а также снижение

светочувствительности макулярной зоны сетчатки по сравнению с исходными данными, полученными с помощью компьютерной периметрии МАИА.

Таким образом у пациентов с гипертонической болезнью и ишемической болезнью сердца по анализу клинико-функциональных показателей сетчатки и показателей ангиографии ретинальных сосудов (без инъекции контрастирующих веществ) выявлено статистически значимое ( $p < 0,05$ ) снижение: максимальной корригированной остроты зрения ( $0,72 \pm 0,05$ ), светочувствительности макулы ( $20,6 \pm 1,2$  дБ), плотности сосудов поверхностного сплетения сетчатки ( $11,3 \pm 3,2$  %), плотности сосудов глубокого сплетения сетчатки ( $22,4 \pm 1,2$  %), плотности сосудов диска зрительного нерва ( $43,1 \pm 2,7$  %), плотности сосудов хориокапилляров ( $51,1 \pm 1,2$  %); увеличение: центральной толщины сетчатки ( $297,6 \pm 5,1$  мкм), площади фовеолярной аваскулярной зоны ( $0,41 \pm 0,04$  мм<sup>2</sup>); уменьшение: толщины слоя нервных волокон сетчатки ( $93,3 \pm 4,3$  мкм) и ганглиозных клеток сетчатки ( $69,1 \pm 8,1$  мкм). Эти изменения можно использовать в качестве маркеров для оценки состояния, прогрессирования повреждений сетчатки и эффективности проводимого лечения у пациентов с гипертонической болезнью и ишемической болезнью сердца.

#### **Литература:**

1. Жалалова, Д. З. Метод комбинированного лечения диабетической ретинопатии // *Врач-аспирант*, (2009). 37(10), 864-868.
2. Сабилова, Д. Б., Тулакова, Г. Э., & Эргашева, Д. С. Комплексное лечение диабетической макулопатии путем применения пептидного биорегулятора "Ретиналамин" и лазеркоагуляции сетчатки // *Точка зрения. Восток-Запад*, (2017). (2), 114-116.
3. Саттарова, Х. С., Жалалова, Д. З., & Бектурдиев, Ш. С. Причины слепоты и слабовидения при сахарном диабете // *Академический журнал Западной Сибири*, (2011). (6), 27-28.
4. Тулакова, Г. Э., Сабилова, Д. Б., Хамракулов, С. Б., & Эргашева, Д. С. Отдалённые результаты ксеносклеропластики при миопии высокой степени // *Научный форум. Сибирь*, (2018). 4(1), 80-80.
5. Юсупов А. А. Особенности офтальмотонуса и клиническое течение глаукомы у лиц с артериальной гипотонией // *Актуальные вопросы офтальмологии: Юбилейн. Всерос. научно-практ. конф., посв.*
6. Юсупов А. А. Результативность склеропластики при врожденной близорукости // *Вестн. офтальмологии.* – 1993. – №. 5. – С. 14-15.
7. Юсупов А.А. Патогенез, клиника и лечение врожденной близорукости